- Copyright - Il Pensiero Scientifico Editore downloaded by IP 3.136.154.103 Mon, 29 Apr 2024, 09:55:51

Cardiotossicità acuta da antineoplastici: descrizione di un caso di grave insufficienza ventricolare sinistra associata a severa iperglicemia

Stefano Giaconi, Marco Bimbi*, Barbara Reisenhofer, Caterina Violo, Claudia Giaconi, Giuseppe Tartarini

*U.O. di Malattie Cardiovascolari, *U.O. di Radiologia, USL 5, Zona Valdera, Ospedale F. Lotti, Pontedera (PI)*

Key words:
Anthracyclines; Cardiotoxicity; Hyperglycemia; Pulmonary edema.

Anthracyclines represent an established therapy for various hemopoietic and solid tumors; however the cardiotoxicity of these agents continues to limit their therapeutic potential in many cancer patients. Acute life-threatening cardiac toxicity which occurs immediately after a single dose of therapy is very rare under current treatment protocols. This form of toxicity occurs unexpectedly owing to a large variation in individual sensitivity. It may cause transient arrhythmias, hypotension, a pericarditis-myocarditis syndrome, or acute left ventricular failure. We report the case of a 43-year-old woman recently operated on for breast cancer, with acute life-threatening left ventricular failure associated with severe hyperglycemia, occurring a few hours after the first dose of anthracyclines for adjuvant chemotherapy. Severe regional wall motion abnormalities and a significant impaired systolic left ventricular function associated with high creatine phosphokinase-MB and troponin levels were observed. At discharge the regular insulin treatment was interrupted since glycemia was normalized, and complete recovery of the cardiac function was observed 1 month later. Differential diagnosis and the underlying pathogenetic mechanisms are discussed. This life-threatening event is rare, but considering the widespread use of anthracyclines in cancer treatment, it is important for the cardiologist to be aware of the potential acute cardiac toxicity of these agents for early diagnosis and management.

(Ital Heart J Suppl 2004; 5 (12): 905-909)

© 2004 CEPI Srl

Ricevuto il 24 giugno 2004; nuova stesura il 3 dicembre 2004; accettato il 6 dicembre 2004.

Per la corrispondenza:

Dr. Stefano Giaconi

U.O. di Malattie Cardiovascolari
USL 5, Zona Valdera
Ospedale F. Lotti
Via Roma, 180
56025 Pontedera (PI)
E-mail: stgiacpi@tin.it

Introduzione

L'attività antineoplastica delle antracicline è nota da circa 40 anni e la sua efficacia è stata dimostrata per diverse neoplasie del sistema ematopoietico e per alcuni tumori solidi[1-3]; tuttavia, la cardiotossicità di questi agenti continua a condizionarne l'utilizzo nella pratica clinica[4]. La forme più frequenti di cardiotossicità sono quella cronica (che insorge entro 1 anno dal trattamento)[5,6] e quella tardiva (dopo 1 anno e fino ad alcune decadi dopo il trattamento) che si manifestano sostanzialmente con la comparsa di una disfunzione ventricolare sinistra e/o aritmie[7,8]. Molto raramente sono state descritte forme acute/subacute caratterizzate da aritmie transitorie, una sindrome tipo pericardite/miocardite e, infine, quadri di insufficienza ventricolare sinistra acuta[6,9-11].

Descriviamo un caso recentemente presentato alla nostra attenzione caratterizzato da severa insufficienza ventricolare sinistra acuta, associata ad iperglicemia, comparsa a distanza di alcune ore dal primo ciclo di terapia antiblastica.

Caso clinico

Paziente di 43 anni, senza precedenti cardiovascolari, non altre patologie degne di nota, sottoposta recentemente ad un intervento per neoplasia della mammella sinistra. Veniva eseguito il primo ciclo di chemioterapia con epirubicina 90 mg/m^2, ciclofosfamide 500 mg/m^2, fluorouracile 500 mg/m^2, metilprednisolone 16 mg. Dopo alcune ore si verificava l'insorgenza di vomito, al mattino successivo la comparsa di dispnea ingravescente in seguito alla quale la paziente veniva trasportata al Pronto Soccorso.

All'esame obiettivo si evidenziava pressione arteriosa 130/80 mmHg, azione cardiaca ritmica e tachicardica, rumori umidi a grandi bolle localizzati ai campi polmonari medi-inferiori, temperatura 37.5°C.

L'ECG mostrava la presenza di tachicardia sinusale con tratto ST lievemente

- Copyright - Il Pensiero Scientifico Editore downloaded by IP 3.136.154.103 Mon, 29 Apr 2024, 09:55:51

sottoslivellato in sede infero-laterale e all'Rx torace veniva evidenziata la presenza di addensamento parenchimale bilaterale in sede ilo-peri-ilare senza segni di versamento pleurico con ombra cardiaca nei limiti.

Tra gli esami ematochimici all'ingresso da segnalare una spiccata iperglicemia (442 mg%), transaminasi glutammico-piruvica 69-129 U/l, transaminasi glutammico-ossalacetica 39-195 U/l, globuli bianchi 49 100/mm^3 (neutrofili 95.8%, linfociti 2.6%, monociti 0.7%), mioglobina 406 ng/ml, creatinfosfochinasi-MB 58.8-71.5 ng/ml, troponina 29.4-61.2 ng/ml, velocità di eritrosedimentazione 31 mm/ora, emogasanalisi pH 7.36, pCO_2 28.5 mmHg, pO_2 51.6 mmHg, HCO_3^- 14.3 mEq/l, eccesso di base -9.1 mmol/l, saturazione 83.6%.

Al Pronto Soccorso la paziente veniva trattata con ossigeno, nitrati, diuretici, insulina, cortisonico ad alto dosaggio (metilprednisolone 120 mg e.v.); in Reparto veniva iniziata terapia con eparina a basso peso molecolare, antibiotici, dobutamina, con graduale miglioramento del quadro clinico. I primi giorni di degenza sono stati caratterizzati, inoltre, da un quadro di severo scompenso metabolico che veniva trattato con insulina pronta. All'ecocardiogramma si evidenziava: ridotta apertura delle semilunari aortiche, atrio sinistro nei limiti (30 mm), valvola mitrale con morfologia da bassa portata, ventricolo sinistro nella norma per dimensioni (47 mm) con acinesia del setto interventricolare e della parete inferiore, ipocinesia della parete anteriore, frazione di eiezione del 35% circa. Una tomografia computerizzata del torace, eseguita con tecnica ad alta risoluzione, mostrava "... presenza diffusa di addensamenti parenchimali a vetro smerigliato con modesto ispessimento dei setti interlobulari". Veniva successivamente sospesa la terapia con amine simpaticomimetiche ed introdotta digitale, carvedilolo a basso dosaggio, ACE-inibitore, canrenoato di potassio. Si osservava un graduale, ma costante, miglioramento del quadro clinico-strumentale ed in undicesima giornata si dimetteva la paziente.

Alla dimissione l'ecocardiogramma evidenziava una frazione di eiezione globale conservata, sebbene permanessero modeste alterazioni della cinetica regionale (ipocinesia della parete posteriore e del setto inferiore); l'Rx torace e l'ECG risultavano normali (Fig. 1). Si prescriveva solo terapia con ACE-inibitore a basso dosaggio, essendosi risolto il quadro di iperglicemia. Il

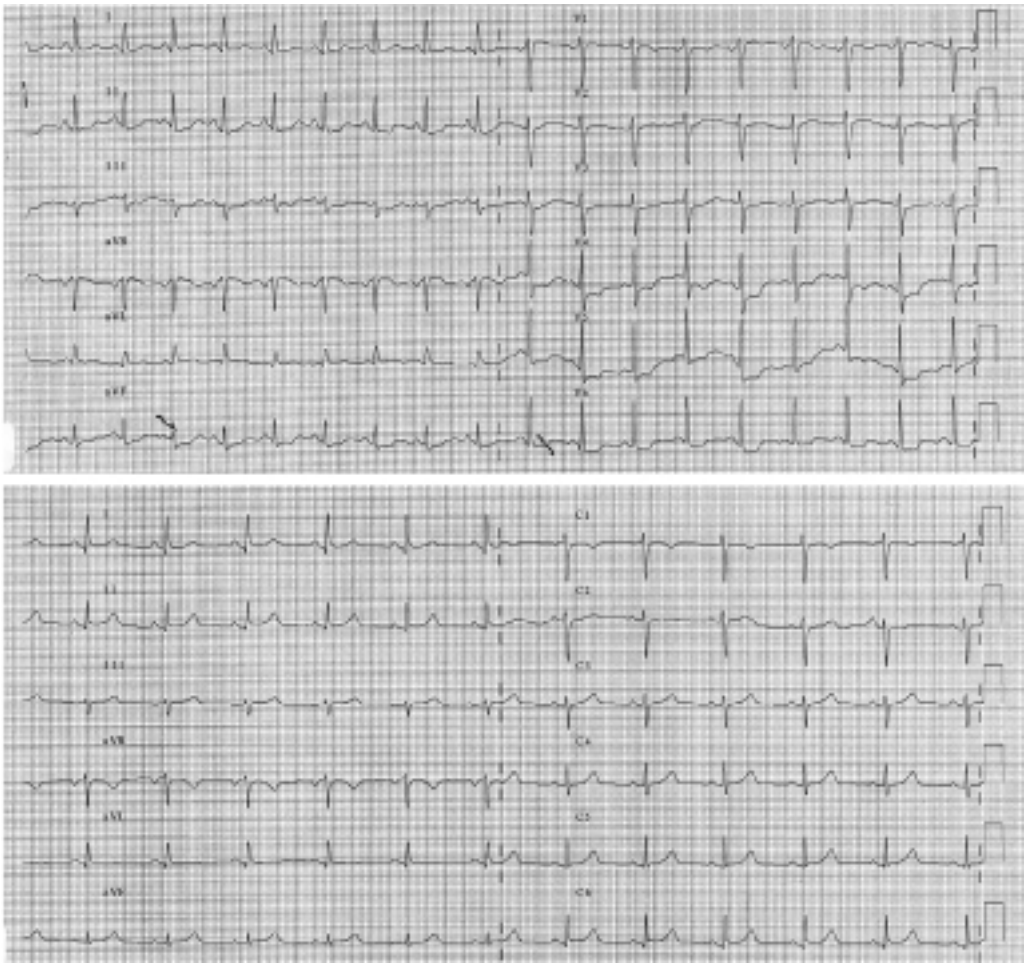

Figura 1. *ECG all'ingresso* (in alto) *e alla dimissione* (in basso). *Nel secondo tracciato si osserva la completa regressione delle alterazioni della ripolarizzazione.*

- Copyright - Il Pensiero Scientifico Editore downloaded by IP 3.136.154.103 Mon, 29 Apr 2024, 09:55:51

quadro clinico-strumentale deponeva, quindi, per un episodio di severa insufficienza ventricolare sinistra secondaria a tossicità acuta da antineoplastici.

La paziente è stata rivalutata a distanza di 30 giorni dalla dimissione. Il quadro ecocardiografico si è completamente normalizzato ed è stata pertanto sospesa la terapia con ACE-inibitore a basso dosaggio prescritta precedentemente. Dopo 1 anno la paziente è asintomatica, l'ecocardiogramma (Fig. 2) e l'ECG risultano normali e non assume alcuna terapia farmacologica ipoglicemizzante.

Discussione

Con i protocolli terapeutici, attualmente usati, è molto raro che si verifichi, immediatamente dopo un ciclo di terapia, una tossicità cardiaca acuta[11-13]. Sono stati descritti diversi quadri clinici quali anomalie ECG aspecifiche con riduzione dei voltaggi del QRS e prolungamento del QT con comparsa di aritmie sopraventricolari, ventricolari e disturbi della conduzione atrioventricolare. In genere queste alterazioni ECG, però, non costituiscono un serio problema clinico. Sono stati inoltre riportati rari casi di tossicità subacuta con insufficienza ventricolare sinistra e una sindrome caratterizzata da pericardite/miocardite.

Lo stretto rapporto temporale tra le manifestazioni cliniche osservate e il ciclo di terapia effettuato, l'assenza di condizioni cliniche predisponenti e il decorso clinico successivo, depongono per un quadro di severa insufficienza ventricolare sinistra acuta da cardiotossicità da antineoplastici. La ciclofosfamide ad alti dosaggi (100 mg/kg) può essere associata ad interessamento cardiaco: severa miocardite, pericardite essudativa, scompenso congestizio[14]; il 5-fluorouracile può determinare ischemia miocardica soprattutto in pazienti cardiopatici, anche se la maggior parte dei soggetti interessati non presentano coronaropatia associata; questo

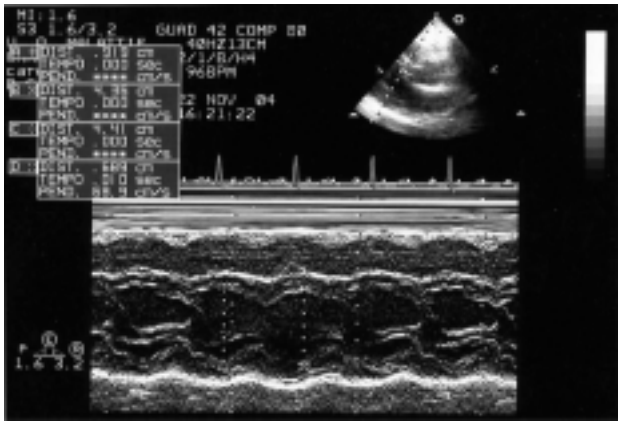

Figura 2. *Ecocardiogramma M-mode del ventricolo sinistro (controllo ad 1 anno di distanza): diametri ed escursione sistolica parietale nella norma.*

suggerisce, pertanto, una possibile patogenesi vasospastica mediata da aumentati livelli di endotelina-1[15,16]. È quindi ragionevole pensare che il quadro clinico drammatico presentato dalla paziente sia legato a tossicità acuta da epirubicina. È peraltro noto come le antracicline possano determinare una tossicità cardiaca acuta, usualmente entro 1 settimana dal ciclo terapeutico che si manifesta principalmente con una depressione della funzione contrattile miocardica e/o comparsa di aritmie. Con i correnti protocolli di trattamento, questa complicanza è, però, rara, in quanto si presenta in meno dell'1% dei pazienti[12]. La disfunzione cardiaca è in genere reversibile, ma qualora si continuino i cicli di chemioterapia, la prognosi dei pazienti è decisamente infausta[17]. I reperti anatomo-patologici sono rappresentati da una degenerazione vacuolare del reticolo sarcoplasmatico, da un rigonfiamento mitocondriale e da una disorganizzazione miofibrillare[18]. I livelli di troponina sono elevati nei pazienti affetti da danno acuto da antracicline anche in assenza di compromissione della frazione di eiezione e correlano con il danno istologico e con le anomalie ecocardiografiche che si manifestano a distanza di mesi[19].

Per quanto concerne la cardiotossicità cronica delle antracicline, la disfunzione ventricolare sinistra dipende dalla dose cumulativa del farmaco (se > 600 mg/m^2, incidenza del 36%), anche se il rischio relativo aumenta nei bambini, negli anziani, nelle donne, in presenza di cardiopatia preesistente e con pregressa o concomitante terapia radiante mediastinica[20].

La comparsa dei rarissimi casi di tossicità acuta osservati con gli schemi terapeutici attualmente utilizzati[21] è, quindi, attualmente spiegabile solo con un'ampia variabilità della suscettibilità individuale alle antracicline (peraltro evidenziata anche per il danno cronico).

I meccanismi patogenetici di danno miocardico sono diversi dai meccanismi responsabili dell'attività antineoplastica e una loro esaustiva disamina è stata recentemente pubblicata sull'*Italian Heart Journal*[22]. I meccanismi proposti sono molteplici, ma non è stata ancora definitivamente chiarita la relazione esistente tra danno acuto e cronico[12]. Nel danno cronico, è stata descritta una riduzione di miofibrille possibilmente legata ad una inibizione dell'espressione genica dell'alfa-actina, della catena leggera della miosina, della troponina e dell'isoforma M della creatinchinasi del muscolo cardiaco[23]. A livello cellulare, il danno può essere mediato dalla liberazione di radicali liberi, dall'accumulo di calcio, dalla produzione di amine vasoattive e di metaboliti delle antracicline, da interferenze con la regolazione adrenergica e dalla produzione di citochine proinfiammatorie (fattore di necrosi tumorale, interleuchina-2)[24-29]. Particolare interesse, recentemente, è stato rivolto al sovraccarico di calcio intracellulare legato all'attivazione dei canali del calcio presenti sul reticolo sarcoplasmatico. Proprio la produzione di radicali liberi e l'alterazione dell'omeostasi del calcio intracellulare rappresenterebbero i meccanismi patogenetici prin-

- Copyright - Il Pensiero Scientifico Editore downloaded by IP 3.136.154.103 Mon, 29 Apr 2024, 09:55:51

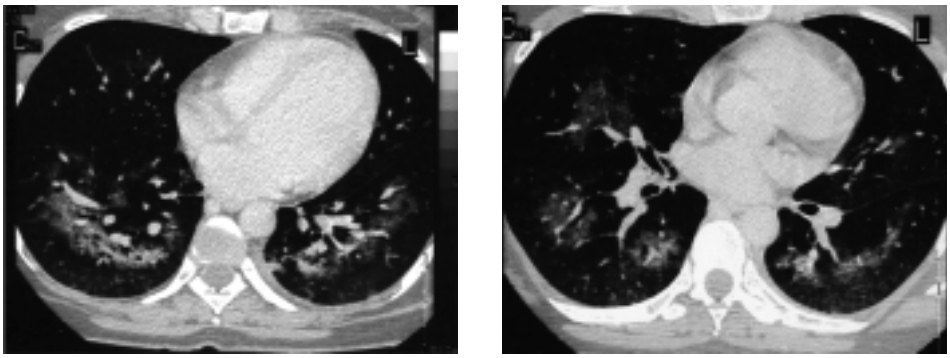

Figura 3. *Scansione tomografica computerizzata ad alta risoluzione: aree "geografiche" di polmone a vetro smerigliato, con prevalente distribuzione gravitazionale, si evidenzia anche ispessimento liscio dei setti interlobulari, dell'interstizio peribroncovasale e subpleurico, architettura lobulare conservata.*

cipali del danno acuto da antracicline, peraltro applicabili anche ad altre forme di danno cardiaco come la lesione ischemica[12].

L'ECG al momento del ricovero, il quadro Rx ed in particolare la tomografia computerizzata del torace[30] (Fig. 3), hanno determinato inizialmente delle problematiche di diagnosi differenziale (sindrome coronarica acuta con severa disfunzione ventricolare sinistra e conseguente edema polmonare acuto, proteinosi alveolare, sindrome da distress respiratorio, linfangite carcinomatosa) che solo il decorso clinico successivo ha chiarito. In particolare, una sindrome da distress respiratorio è una possibile conseguenza della tossicità acuta da antineoplastici specie nei pazienti trattati con *all-transretinoic acid* o citarabina[13]. In questo caso, però, la presenza di una grave, transitoria, riduzione della contrattilità cardiaca e l'ottima risposta alla terapia diuretica ed inotropa, depongono per un quadro di edema polmonare acuto secondario ad una severa disfunzione ventricolare sinistra. Una miocardite acuta, evento già descritto peraltro in letteratura e correlato ad un danno endoteliale diretto[4], potrebbe ragionevolmente spiegare gran parte dei reperti clinico-strumentali presentati dalla paziente.

Di particolare interesse è il riscontro, nei primi giorni di degenza, di valori elevati di glicemia non giustificabili, a nostro avviso, con il trattamento cortisonico eseguito in occasione del ciclo di terapia e, successivamente, al Pronto Soccorso. Abbiamo ipotizzato, inizialmente, la possibile coesistenza di un danno acuto pancreatico, ma il dosaggio del peptide C a digiuno e postprandiale è risultato normale.

Si tratta pertanto verosimilmente, in un contesto di ridotta tolleranza glucidica (emoglobina glicata alla dimissione di 6.5%), di un transitorio peggioramento del quadro metabolico legato all'episodio che ha determinato il ricovero. Peraltro un caso di marcata iperglicemia in concomitanza di terapia antineoplastica è già stato descritto in letteratura[31].

In considerazione dell'episodio presentato, è stato sospeso il ciclo di chemioterapia adiuvante ed iniziata terapia con tamoxifene (20 mg/die).

La cardiotossicità acuta da antracicline è rara, ma in considerazione dell'ampio uso di questi farmaci nella pratica clinica, è importante conoscere questa problematica al fine di una diagnosi ed un trattamento precoci.

Riassunto

L'efficacia dell'attività antineoplastica delle antracicline è stata dimostrata per diverse neoplasie; tuttavia la cardiotossicità di questi agenti continua a condizionarne l'utilizzo in molti pazienti. Con i protocolli terapeutici attualmente usati è molto raro che si verifichi una tossicità cardiaca acuta immediatamente dopo un ciclo di terapia. Questa forma di tossicità, dipendente da un'ampia variabilità di sensibilità individuale, può determinare la comparsa di aritmie transitorie, ipotensione, una sindrome caratterizzata da miocardite/pericardite e insufficienza ventricolare sinistra acuta. Riportiamo il caso di una paziente di 43 anni recentemente sottoposta ad intervento chirurgico per la presenza di un carcinoma mammario che presentava un quadro di edema polmonare acuto e severa iperglicemia poche ore dopo aver praticato il primo ciclo di terapia antiblastica. Si evidenziava all'ecocardiogramma una grave compromissione della funzione sistolica regionale e globale associata ad elevati livelli di creatinfosfochinasi-MB e di troponina. Alla dimissione si sospendeva la somministrazione di insulina per avvenuta normalizzazione della glicemia; a distanza di 1 mese si osservava completa normalizzazione del quadro ecocardiografico. Vengono discusse le problematiche relative alla diagnosi differenziale e ai possibili meccanismi patogenetici coinvolti. La cardiotossicità acuta da antracicline è rara, ma, in considerazione dell'ampio uso di questi farmaci nella pratica clinica, è importante conoscere questa complicanza al fine di una diagnosi e trattamento precoci.

Parole chiave: Antracicline; Cardiotossicità; Edema polmonare; Iperglicemia.

- Copyright - Il Pensiero Scientifico Editore downloaded by IP 3.136.154.103 Mon, 29 Apr 2024, 09:55:51

Bibliografia

1. Hitchcock-Bryan S, Gelber R, Cassady JR, Sallan SE. The impact of induction anthracycline on long-term failure-free survival in childhood acute lymphoblastic leukemia. Med Pediatr Oncol 1986; 14: 211-5.
2. Bonadonna G, Zambetti M, Valagussa P. Sequential or alternating doxorubicin and CMF regimens in breast cancer with more than three positive nodes. Ten-year results. JAMA 1995; 273: 542-7.
3. Ettinghausen SE, Bonow RO, Palmeri ST, et al. Prospective study of cardiomyopathy induced by adjuvant doxorubicin therapy in patients with soft-tissue sarcomas. Arch Surg 1986; 121: 1445-51.
4. Praga C, Beretta G, Vigo PL, et al. Adriamycin cardiotoxicity: a survey of 1273 patients. Cancer Treat Rep 1979; 63: 827-34.
5. Von Hoff DD, Layard MW, Basa P, et al. Risk factors for doxorubicin-induced congestive heart failure. Ann Intern Med 1979; 91: 710-7.
6. Bristow MR, Mason JW, Billingham ME, Daniels JR. Doxorubicin cardiomyopathy: evaluation by phonocardiography, endomyocardial biopsy, and cardiac catheterization. Ann Intern Med 1978; 88: 168-75.
7. Steinherz LJ, Steinherz PG, Tan CT, Heller G, Murphy ML. Cardiac toxicity 4 to 20 years after completing anthracycline therapy. JAMA 1991; 266: 1672-7.
8. Lipshultz SE, Colan SD, Gelber RD, Perez-Atayde AR, Sallan SE, Sanders SP. Late cardiac effects of doxorubicin therapy for acute lymphoblastic leukemia in childhood. N Engl J Med 1991; 324: 808-15.
9. Steinberg JS, Cohen AJ, Wasserman AG, Cohen P, Ross AM. Acute arrhythmogenicity of doxorubicin administration. Cancer 1987; 60: 1213-8.
10. Ferrans VJ. Overview of cardiac pathology in relation to anthracycline cardiotoxicity. Cancer Treat Rep 1978; 62: 955-61.
11. Shan K, Lincoff AM, Young JB. Anthracycline-induced cardiotoxicity. Ann Intern Med 1996; 125: 47-58.
12. Zucchi R, Danesi R. Cardiac toxicity of antineoplastic anthracyclines. Curr Med Chem Anti-Canc Agents 2003; 3: 151-71.
13. Shanholtz C. Acute life-threatening toxicity of cancer treatment. Crit Care Clin 2001; 17: 483-502.
14. Gottdiener JS, Appelbaum FR, Ferrans VJ, Deisseroth A, Ziegler J. Cardiotoxicity associated with high-dose cyclophosphamide therapy. Arch Intern Med 1981; 141: 758-63.
15. Porta C, Moroni M, Ferrari S, Nastasi G. Endothelin-1 and 5-fluorouracil-induced cardiotoxicity. Neoplasma 1998; 45: 81-2.
16. Robben NC, Pippas AW, Moore JO. The syndrome of 5-fluorouracil cardiotoxicity. An elusive cardiopathy. Cancer 1993; 71: 493-509.
17. Dazzi H, Kaufmann K, Follath F. Anthracycline-induced acute cardiotoxicity in adults treated for leukaemia. Analysis of the clinico-pathological aspects of documented acute anthracycline-induced cardiotoxicity in patients treated for acute leukaemia at the University Hospital of Zurich, Switzerland, between 1990 and 1996. Ann Oncol 2001; 12: 963-6.
18. Bristow MR, Mason JW, Billingham ME, Daniels JR. Dose-effect and structure-function relationships in doxorubicin cardiomyopathy. Am Heart J 1981; 102: 709-18.
19. Lipshultz SE, Rifai N, Sallan SE, et al. Predictive value of cardiac troponin T in pediatric patients at risk for myocardial injury. Circulation 1997; 96: 2641-8.
20. Hortobagyi GN. Anthracyclines in the treatment of cancer. An overview. Drugs 1997; 54 (Suppl 4): 1-7.
21. Henderson IC, Allegra JC, Woodcock T, et al. Randomized clinical trial comparing mitoxantrone with doxorubicin in previously treated patients with metastatic breast cancer. J Clin Oncol 1989; 7: 560-71.
22. Benvenuto GM, Ometto R, Fontanelli A, et al. Chemotherapy-related cardiotoxicity: new diagnostic and preventive strategies. Ital Heart J 2003; 4: 655-67.
23. Ito H, Miller SC, Billingham ME, et al. Doxorubicin selectively inhibits muscle gene expression in cardiac muscle cells in vivo and in vitro. Proc Natl Acad Sci USA 1990; 87: 4275-9.
24. Doroshow JH. Effect of anthracycline antibiotics on oxygen radical formation in rat heart. Cancer Res 1983; 43: 460-72.
25. Singal PK, Pierce GN. Adriamycin stimulates low-affinity Ca^{2+} binding and lipid peroxidation but depresses myocardial function. Am J Physiol 1986; 250 (Part 2): H419-H425.
26. Wakasugi S, Wada A, Hasegawa Y, Nakano S, Shibata N. Detection of abnormal cardiac adrenergic neuron activity in adriamycin-induced cardiomyopathy with iodine-125-metaiodobenzylguanidine. J Nucl Med 1992; 33: 208-14.
27. Bristow MR, Minobe WA, Billingham ME, et al. Anthracycline-associated cardiac and renal damage in rabbits. Evidence for mediation by vasoactive substances. Lab Invest 1981; 45: 157-68.
28. Minotti G, Cavaliere AF, Mordente A, et al. Secondary alcohol metabolites mediate iron delocalization in cytosolic fractions of myocardial biopsies exposed to anticancer anthracyclines. Novel linkage between anthracycline metabolism and iron-induced cardiotoxicity. J Clin Invest 1995; 95: 1595-605.
29. Matsumory A, Yamada T, Suzuki H, Matoba Y, Sasayama S. Increased circulating cytokines in patients with myocarditis and cardiomyopathy. Br Heart J 1994; 72: 561-6.
30. Remy-Jardin M, Giraud F, Remy J, Copin MC, Gosselin B, Duhamel A. Importance of ground-glass attenuation in chronic diffuse infiltrative lung disease: pathologic-CT correlation. Radiology 1993; 189: 693-8.
31. Beyan C, Kaptan K, Cetin T, Nevruz O. Severe hyperglycemia as a complication of big ICE chemotherapy in a patient with acute myeloblastic leukemia. Haematologia (Budap) 2002; 32: 505-8.